BAB V

KESIMPULAN DAN SARAN

5.1. Kesimpulan

1. Pemeriksaan patella metode *Settegast* menampilkan anatomi lebih luas dan informatif karena memperlihatkan *distal femur, proximal tibia,* dan *fibula* tanpa tumpang tindih. Metode *Hughston* menampilkan *patellofemoral joint space* lebih terbuka, namun bagian *tibia* dan *fibula* tampak terlihat superposisi. Hasil *expertise* menunjukkan adanya *osteofit,* penyempitan celah sendi, dan kesan *osteoarthritis genu sinistra grade II*. Kedua proyeksi ini direkomendasikan sebagai pemeriksaan tambahan pada kasus *fraktur patella, subluksasi,* dan *osteoartritis* setelah proyeksi *AP* dan *lateral* untuk memperkuat diagnosis.

.2. Metode *Hughston* lebih unggul dalam memperlihatkan celah sendi *patellofemoral joint* secara lebih terbuka dan jelas dibandingkan metode *Settegast*. Gambaran yang dihasilkan menunjukkan hubungan antarpermukaan sendi *patella* dan *femur* tampak lebih tegas, sehingga memudahkan dalam penilaian adanya penyempitan celah sendi atau kelainan sendi lainnya. Meskipun demikian, *Settegast* tetap memberikan gambaran anatomi tambahan yang informatif dan dapat digunakan sebagai pelengkap dalam evaluasi struktur sekitarnya..

5.2. Saran

1. Sebaiknya dalam penelitian selanjutnya ditambahkan dengan faktor klinis yg lain yang lain seperti klinis *fraktur,subluksasi,*dan lainnya, agar lebih banyak bermanfaat untuk penemuan penelitian selanjutnya tentang proyeksi *hugston* dan *settegast*

2. Pemeriksaan *knee joint* pada kasus *osteoartritis* di Instalasi Radiologi RSUD Padang Pariaman disarankan n metode *Settegast* digunakan sebagai pemeriksaan tambahan setelah proyeksi *AP dan Latera*l pada kasus *osteoarthritis***,** karena mampu menampilkan hubungan anatomi *distal femur, proximal tibia,* dan *fibula* dengan jelas tanpa tumpang tindih. Proyeksi ini membantu menilai penyempitan celah sendi dan pembentukan *osteofit,* sehingga dapat menunjang diagnosis radiologi dengan lebih akurat. Metode *Hughston* disarankan sebagai pemeriksaan tambahan pada kasus *fraktur* dan *subluksasi patella*, karena mampu menampilkan celah sendi *patellofemoral joint* lebih terbuka dan jelas, sehingga memudahkan evaluasi hubungan sendi antara *patella* dan *femur.*

DAFTAR PUSTAKA

Akhadi, M. (2020) *Sinar-X: Menjawab Masalah Kesehatan*. Jakarta: Penerbit Medika.

Anggreni, D., 2022. Buku Ajar Metodologi Penelitian Kesehatan. Mojokerto: STIKes Majapahit Mojokerto

Anggraini, F.D.P., Aprianti, V., Setyawati, V.A.V. & Hartanto, A.A., 2022. Pembelajaran Statistika Menggunakan Software SPSS untuk Uji Validitas dan Reliabilitas. Jurnal Basicedu, 6(4)

Ballinger, P.W. and Frank, E.D. (2003) *Merrill's Atlas of Radiographic Positions and Radiologic Procedures*, 10th ed., Volume One. Saint Louis: Mosby.

Fauziyah, N., 2020. Analisis data menggunakan uji non parametrik di bidang kesehatan masyarakat dan klinis. Bandung: Politeknik Kesehatan Kemenkes Bandu

Fiantika, F.R. et al. (2022). *Metodologi Penelitian Kualitatif*. Padang: PT Global Eksekutif Teknologi.

Hastono, S.P., 2006. Analisis Data. Depok: Fakultas Kesehatan Masyarakat, Universitas Indonesia.

Hardianto, T., Ayubbana, S.T. and Inayati, A. (2022) 'Penerapan Kompres Dingin Terhadap Skala Nyeri pada Pasien Post Operasi Fraktur', *Jurnal Keperawatan Indonesia*.

Mauliku, N.E., Ramadani, 2019. Judul artikel. Sekolah Tinggi Ilmu Kesehatan Jenderal Achmad Yani Cimahi.

Masturoh, I. dan Anggita, N.T., 2018. Metodologi Penelitian Kesehatan. Jakarta: Kementerian Kesehatan Republik Indonesia, Pusat Pendidikan Sumber Daya Manusia Kesehatan.

Malterud, K. (2001). Qualitative research: standards, challenges, and guidelines. The Lancet, 358, 483–488.

https://doi.org/10.1016/S0140-6736(01)05627-6

Nuryadi, S., Astuti, T.D., Utami, E.S. and Budiantara, M., 2017. Dasar-dasar statistik penelitian. Yogyakarta: SIBUKU MEDIA.

Putri, D.N. (2017) *Tinjauan Radiografi OS Patella dan Patellofemoral Joint dengan Metode Hughston dan Settegast di Rumah Sakit Umum Daerah Pasar Minggu*. Jakarta.

Rini, I. et al. (2018) *Proteksi Radiasi Bidang Radiodiagnostik dan Intervensional*. Magelang: Inti Medika Pustaka.

Rusli, R.H., Ariyanto, B., Malisngorar, M.S.J. and Tunny, I.S. (2023) *Kendali Mutu pada Computed Radiology (CR)*. Makassar: Politeknik Muhammadiyah.

Rasad, S. (2016) *Radiologi Diagnostik*. Jakarta: Badan Penerbit FKUI.

Salim, A., Nuddin, A. and Hengky, H.K. (2021) 'Pengaruh Aktivitas Fisik Terhadap Kejadian Artritis Pada Lanjut Usia di Kota Parepare', *Jurnal Kesehatan Parepare*.

Sentosa, A. (2024) 'Dislokasi: Penyebab dan Penanganan Efektif', *Jurnal Kesehatan Orthopedi*, 12(3), pp. 150-160.

Saputra, A. and Djawas, F.A. (2021) 'Efektivitas Terapi Latihan Terhadap Peningkatan Kemampuan Fungsional Lutut pada Kasus Dislokasi Patella Dextra', *Jurnal Fisioterapi*.

Septiyanti, I., Khalif, M.A., & Anwar, E.D., 2020. Judul artikel. Universitas Islam Negeri Walisongo Semarang.

Sahir, S.H., 2021. Metodologi penelitian. Yogyakarta: Penerbit KBM Indonesia.

Utami, A.P. et al. (2018) *Radiologi Dasar 1*. Magelang: Inti Medika Pustaka.

Wijaya, S. (2018) *Osteoarthritis Lutut*. Madiun.

Widodo, S.S., Lestari, S.P., Devi, A., Wijayanti, D.R., Dalfian, M., Nurcahyati, S., Sjahriani, T., Armi, N., Widya, N. and Rogayah, N., 2023. Buku ajar metode penelitian.

LAMPIRAN

Lampiran 1 Surat ijin penelitian

FAKULTAS VOKASI
Universitas Baiturrahmah
Jr. Raya By Pass KM.15 Aie Pacah Koto Tangah - Padang, Sumatera Barat Indonesia 25158
(0751) 463529
dekanat@fv.unbrah.ac.id

Nomor : 609 /FV-Unbrah/VII/2025
Lamp : -,-
Perihal : **Permohonan izin Penelitian**

17 Juli 2025

Kepada Yth.
Pimpinan
Kesbangpol Kabupaten Padang Pariaman
di
Pariaman

Dengan hormat,
Dengan ini kami mengajukan permohonan izin bagi mahasiswa yang akan melakukan penelitian di Bagian Instalasi Radiologi Rumah Sakit Umum Daerah Kabupaten Padang Pariaman dalam rangka Proses Karya Tulis Ilmiah (KTI) yaitu:

No	Nama/NPM	Judul Karya Tulis
1	**M. Ekmal Akbar Tri Nugraha Irham** 2210070140030	Perbandingan Informasi Anatomi Os Patella pada Teknik Pemeriksaan Settegast Method dan Hugston Method.

Sehubungan dengan hal tersebut diatas kami mohon kepada Bapak untuk dapat memberikan izin kepada Mahasiswa yang bersangkutan untuk melakukan penelitian di Rumah Sakit Umum Daerah Kabupaten Padang Pariaman sesuai dengan peraturan yang berlaku.

Demikian surat ini kami sampaikan, atas bantuan dan kerjasamanya diucapkan terima kasih.

Dekan,

Oktavia Puspita Sari,Dipl.Rad.S.Si.M.Kes
NIDN.1010107701

Tembusan:
1. Rektor Universitas Baiturrahmah
2. Ketua Program Studi D III Radiologi Fak.Vokasi Unbrah
3. Arsip

Lampiran 2 dokumentasi wawancara radiografer 1

Lampiran 3 dokumentasi wawancara radiografer 2

Lampiran 4 dokumentasi wawancara radiografer 3

Lampiran 5 dokumentasi wawancara dokter radiologi 1

Lampiran 6 dokumentasi wawancara dokter radiologi 2

Lampiran 7 dokumentasi wawancara dokter radiologi 3

Lampiran 8 dokumentasi wawancara dokter radiologi 1



Lampiran 9

Hasil Espertise

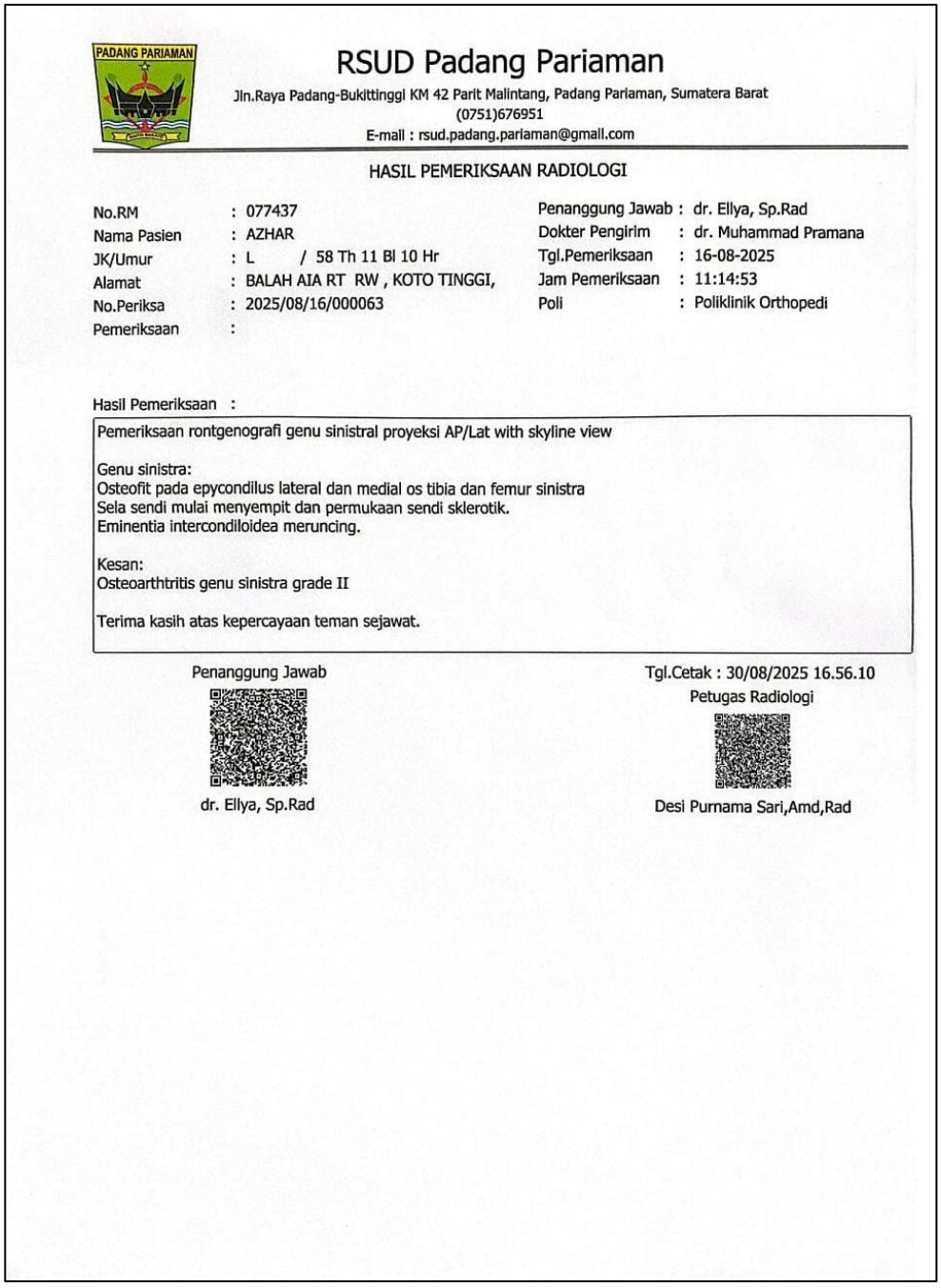

RSUD Padang Pariaman

Jln.Raya Padang-Bukittinggi KM 42 Parit Malintang, Padang Pariaman, Sumatera Barat
(0751)676951
E-mail : rsud.padang.pariaman@gmail.com

HASIL PEMERIKSAAN RADIOLOGI

No.RM	: 077437	Penanggung Jawab	: dr. Ellya, Sp.Rad
Nama Pasien	: AZHAR	Dokter Pengirim	: dr. Muhammad Pramana
JK/Umur	: L / 58 Th 11 Bl 10 Hr	Tgl.Pemeriksaan	: 16-08-2025
Alamat	: BALAH AIA RT RW , KOTO TINGGI,	Jam Pemeriksaan	: 11:14:53
No.Periksa	: 2025/08/16/000063	Poli	: Poliklinik Orthopedi
Pemeriksaan	:		

Hasil Pemeriksaan :

Pemeriksaan rontgenografi genu sinistral proyeksi AP/Lat with skyline view

Genu sinistra:
Osteofit pada epycondilus lateral dan medial os tibia dan femur sinistra
Sela sendi mulai menyempit dan permukaan sendi sklerotik.
Eminentia intercondiloidea meruncing.

Kesan:
Osteoarthtritis genu sinistra grade II

Terima kasih atas kepercayaan teman sejawat.

Penanggung Jawab

dr. Ellya, Sp.Rad

Tgl.Cetak : 30/08/2025 16.56.10
Petugas Radiologi

Desi Purnama Sari,Amd,Rad

Lampiran 10 posisi pasien metode settegast

Lampiran 11 penyudutan arah sinar metode settegast

Lampiran 12 central point metode settegast

Lampiran 13 hasil radiograf metode settegast

Lampiran 14 posisi pasien metode hugston

Lampiran 15 central point metode hugston

Lampiran 16 penyudutan arah sinar metode hugston

Lampiran 17 hasil radiograf metode hugston

Lampiran 18

PEDOMAN WAWANCARA MENDALAM KEPADA RADIOGRAFER

Hari, Tanggal :

Nama Informan :

Jabatan :

Pewawancara :

Tempat :

1. Dari kedua metode *Hugston* dan *Settegast* menurut radiografer metode manakah yang memberikan informasi anatomi yang jelas dan detail?
2. Pada saat apa digunakan proyeksi *Settegast* dan *hugston* method ?
3. Apa saja kelebihan proyeksi *settegast* method dan *hugston* method ?
4. Jika pasien kesulitan untuk melakukan pemeriksaan patella metode *hugston* dan *settegast* apa penjelasan yang di berikan radiografer kepada pasien?

Lampiran 19

PEDOMAN WAWANCARA MENDALAM KEPADA RADIOLOG

Hari,Tanggal :

Nama informan :

Jabatan :

Pewawancara :

Tempat :

1. Apa tujuan pemeriksaan *Patella* dengan proyeksi *settegast* method dan *hugston* method ?
2. Apakah pemeriksaan *Patella* metode *Settegast* dan *hugston* ini dapat menegakkan *diagnosa* ?
3. Bagaimana hasil gambaran anatomi pada *patella* metode *settegast* dan *hugston*?
4. Biasanya pada kasus-kasus seperti apa metode *settegast* dan *hugston* diminta oleh dokter pengirim
5. Bagaiman perbedaan hasil gambaran anatomi pada pemeriksaan *patella* metode *settegast* dan *huston* dalam memperlihatkan celah sendi *patellofemoral joint*

Lampiran 20

TRANSKIP WAWANCARA

Informan : Radiografer Desi Purnama Sari (Informan 1)

Pewawancara :M Ekmal Akbar Tri Nugraha Irham

Tempat : Ruangan instalasi radiologi RSUD Padang pariaman.

P : Assalamualaikum wr.wb kak

Perkenalkan kak saya M Ekmal Akbar Tri Nugraha Irham mahasiswa universitas baiturrahmah prodi DIII Radiologi. disini saya melakukan penelitian tentang, Perbandingan Informasi Anatomi Os Patella Pada Teknik Pemeriksaan Sattegast Metode dab Hughston Metode apakah kakak bersedia menjadi salah satu responden dari penelitian saya, dan bersedia untuk saya wawancara kak?

R:Waalaikumussalam iya boleh

P: Baiklah kak langsung masuk pertanyaan yang pertama, Dari kedua metode *Hugston* dan *Settegast* menurut radiografer metode manakah yang memberikan informasi anatomi yang jelas dan detail?

R: Metode hughston

P: Pertanyaan kedua, Pada saat apa digunakan proyeksi *Settegast* dan *hugston* method ?

R: Saat ada permintaan dari dokter

P: Pertanyaan ketiga, Apa saja kelebihan proyeksi *settegast* method dan *hugston* method ?

R: Metode *hugston* memperlihatkan Celah sendi *patellofemoral* lebih terbuka, sedangkan s*ettegast* posisi pasien lebih stabil dan tidak mudah

P: Pertanyaan keempat, Jika pasien kesulitan untuk melakukan pemeriksaan

patella metode *hugston* dan *settegast* apa penjelasan yang di berikan radiografer kepada pasien?

R: Radiografer berusaha menjelaskan kepada pasien tentang posisi objek dan memposisikan pasien semaksimal mungkin

TRANSKIP WAWANCARA

Informan : Radiografer Rizky Melinda (Informan 2)

Pewawancara : M Ekmal Akbar Tri Nugraha Irham

Tempat : Ruangan instalasi radiologi RSUD Padang pariaman.

P : Assalamualaikum wr.wb kak

Perkenalkan kak saya M Ekmal Akbar Tri Nugraha Irham mahasiswa universitas baiturrahmah prodi DIII Radiologi. disini saya melakukan penelitian tentang, Perbandingan Informasi Anatomi Os Patella Pada Teknik Pemeriksaan Sattegast Metode dab Hughston Metode apakah kakak bersedia menjadi salah satu responden dari penelitian saya, dan bersedia untuk saya wawancara kak?

R:Waalaikumussalam iya boleh

P: Baiklah kak langsung masuk pertanyaan yang pertama, Dari kedua metode *Hugston* dan *Settegast* menurut radiografer metode manakah yang memberikan informasi anatomi yang jelas dan detail?

R: Metode hughston

P: Pertanyaan kedua, Pada saat apa digunakan proyeksi *Settegast* dan *hugston* method ?

R: Saat ada permintaan dari dokter seperti suspek *fraktur patella*

P: Pertanyaan ketiga, Apa saja kelebihan proyeksi *settegast* method dan *hugston* method ?

R: Metode *hugston* lebih jelas untuk melihat celah sendi *patellofemoral joint. Settegast* lebih unggul dalam kenyamanan posisi pasien

P: Pertanyaan keempat, Jika pasien kesulitan untuk melakukan pemeriksaan patella metode *hugston* dan *settegast* apa penjelasan yang di berikan radiografer

kepada pasien?

R: Radiografer berusaha memposisikan pasien sebisa mungkin

TRANSKIP WAWANCARA

Informan : Radiografer Ronny Gunawan (Informan 3)

Pewawancara :M Ekmal Akbar Tri Nugraha Irham

Tempat : Ruangan instalasi radiologi RSUD Padang pariaman.

P : Assalamualaikum wr.wb kak

Perkenalkan kak saya M Ekmal Akbar Tri Nugraha Irham mahasiswa universitas baiturrahmah prodi DIII Radiologi. disini saya melakukan penelitian tentang, Perbandingan Informasi Anatomi Os Patella Pada Teknik Pemeriksaan Sattegast Metode dab Hughston Metode apakah kakak bersedia menjadi salah satu responden dari penelitian saya, dan bersedia untuk saya wawancara kak?

R:Waalaikumussalam iya boleh

P: Baiklah kak langsung masuk pertanyaan yang pertama, Dari kedua metode *Hugston* dan *Settegast* menurut radiografer metode manakah yang memberikan informasi anatomi yang jelas dan detail?

R: Metode hughston

P: Pertanyaan kedua, Pada saat apa digunakan proyeksi *Settegast* dan *hugston* method ?

R: Proyeksi *settegast* dan *hugston* method digunakan jika ada permintaan dari dokter

P: Pertanyaan ketiga, Apa saja kelebihan proyeksi *settegast* method dan *hugston* method ?

R: Metode *hugston* lebih unggul dalam menampilkan celah sendi *patellofemoral joint* di banding metode *settegas*t,metode *settegast* lebih unggul dalam kenyamanan posisi pasien

P: Pertanyaan keempat, Jika pasien kesulitan untuk melakukan pemeriksaan patella metode *hugston* dan *settegast* apa penjelasan yang di berikan radiografer kepada pasien?

R: Radiografer memposisikan pasien semaksimal dan senyaman mungkin

TRANSKIP WAWANCARA

Informan : dr. Eliya, Sp. Rad (Informan 1)

Pewawancara :M Ekmal Akbar Tri Nugraha Irham

Tempat : Ruangan instalasi radiologi RSUD Padang pariaman.

P : Assalamualaikum wr.wb Dokter

Perkenalkan kak saya M Ekmal Akbar Tri Nugraha Irham mahasiswa universitas baiturrahmah prodi DIII Radiologi. disini saya melakukan penelitian tentang, Perbandingan Informasi Anatomi Os Patella Pada Teknik Pemeriksaan Sattegast Metode dab Hughston Metode, apakah dokter bersedia menjadi salah satu rinforman dari penelitian saya, dan bersedia untuk saya wawancara dok?

R:Waalaikumussalam iya boleh

P: Baiklah dok, langsung masuk pertanyaan yang pertama, Apa tujuan pemeriksaan *Patella* dengan proyeksi *settegast* method dan *hugston* method ?

R: Untuk melihat os *Patella* dan celah sendi *Patellofemoral joint*

P: Pertanyaan kedua, Apakah pemeriksaan *Patella* metode *Settegast* dan *hugston* ini dapat menegakkan *diagnosa* ?

R: secara keseluruhan mungkin tidak misal pada pasien kasus oa tidak bisa kita menilai sendi distal dari femoral atau proximal dari tibia tidak bisa juga menilai tampaknya osteofit tapi dalam kasus fraktur patella kedua proyeksi ini lebih cocok tergantung kondisi pasien apakah pasiennya mampu untuk melakukan posisi ini dan tidak menambah rasa sakit pada pasien

P: Pertanyaan ketiga, Bagaiman hasil gambaran anatomi pada *patella* metode *settegast* dan *hugston*?

R: Secara umum os patella tampak jelas untuk hugston dan settegast dan patellofemoral joint -nya sama sama kelihatan tapi hugston lebih jelas celah sendinya

P: Pertanyaan keempat, Biasanya pada kasus-kasus seperti apa metode *settegast* dan *hugston* diminta oleh dokter pengirim

R: Sangat jarang, Biasanya pada kasus suspek *frasktur os patella*

P: Bagaiman perbedaan hasil gambaran anatomi pada pemeriksaan *patella* metode *settegast* dan *huston* dalam memperlihatkan celah sendi *patellofemoral joint*

R: Kalau anatomi melihat sendi *patellofemoral l*ebih jelas posisi hugston lebih terbuka, settegast lebih informatif karena menampakkan *proximal tibia* dan *fibula*

TRANSKIP WAWANCARA

Informan : dr. Dina, Sp. Rad (Informan 2)

Pewawancara :M Ekmal Akbar Tri Nugraha Irham

Tempat : Ruangan instalasi radiologi RS Paru Padang pariaman.

P : Assalamualaikum wr.wb Dokter

Perkenalkan kak saya M Ekmal Akbar Tri Nugraha Irham mahasiswa universitas baiturrahmah prodi DIII Radiologi. disini saya melakukan penelitian tentang, Perbandingan Informasi Anatomi Os Patella Pada Teknik Pemeriksaan Sattegast Metode dab Hughston Metode, apakah dokter bersedia menjadi salah satu rinforman dari penelitian saya, dan bersedia untuk saya wawancara Dok?

R:Waalaikumussalam iya boleh

P: Baiklah dok langsung masuk pertanyaan yang pertama, Apa tujuan pemeriksaan *Patella* dengan proyeksi *settegast* method dan *hugston* method ?

R: Untuk melihat os *Patella* dan celah sendi *Patellofemoral joint*

P: Pertanyaan kedua, Apakah pemeriksaan *Patella* metode *Settegast* dan *hugston* ini dapat menegakkan *diagnosa* ?

R: bisa menenggak diagnosa sesuai kebutuhan untuk melihat *patella* dan *patellofemoral joint* nya,untuk *osteoatritis* harus menggunakan *ap lateral*

P: Pertanyaan ketiga, Bagaiman hasil gambaran anatomi pada *patella* metode *settegast* dan *hugston*?

R: Kalau untuk anatomi *patella* bagus yg *hugston* tapi juga dilihat di settegast untuk celah sendinya lebih bagus *settegast* terutama sisi medial *femoropataler sisi medial*

P: Pertanyaan keempat, Biasanya pada kasus-kasus seperti apa metode *settegast*

dan *hugston* diminta oleh dokter pengirim

R: Sangat jarang, Biasanya sangat jarang biasanya kasus *subluksasi patella* dan *fraktur patella* sedangkan untuk *osteoatritis* tetap dicampur proyeksi *ap lateral* biasa

P: Bagaiman perbedaan hasil gambaran anatomi pada pemeriksaan *patella* metode *settegast* dan *huston* dalam memperlihatkan celah sendi *patellofemoral joint*

R: Untuk celah sendinya metode *settegast* lebih bagus dibanding hugston sedangkan anatomi *patella* lebih baik *hugston*

TRANSKIP WAWANCARA

Informan : dr. Dina, Sp. Rad (Informan 3)

Pewawancara :M Ekmal Akbar Tri Nugraha Irham

Tempat : Ruangan instalasi radiologi RSUP M Djamil Padang

P : Assalamualaikum wr.wb Dokter

Perkenalkan kak saya M Ekmal Akbar Tri Nugraha Irham mahasiswa universitas baiturrahmah prodi DIII Radiologi. disini saya melakukan penelitian tentang, Perbandingan Informasi Anatomi Os Patella Pada Teknik Pemeriksaan Sattegast Metode dab Hughston Metode, apakah dokter bersedia menjadi salah satu rinforman dari penelitian saya, dan bersedia untuk saya wawancara dok?

R:Waalaikumussalam iya boleh

P: Baiklah dok langsung masuk pertanyaan yang pertama, Apa tujuan pemeriksaan *Patella* dengan proyeksi *settegast* method dan *hugston* method ?

R: Untuk melihat os *Patella* dan celah sendi *Patellofemoral joint*

P: Pertanyaan kedua, Apakah pemeriksaan *Patella* metode *Settegast* dan *hugston* ini dapat menegakkan *diagnosa* ?

R: sudah bisa jika di rs hanya ada modalitas rontgen untuk melihat diagnosis *patella* yg kadang tidak terlihat pada proyeksi *ap lateral* biasa

P: Pertanyaan ketiga, Bagaiman hasil gambaran anatomi pada *patella* metode *settegast* dan *hugston*?

R: Menurut saya hasilnya lebih kurang hampir sama untuk *os Patella* hanya saja agak lebih kurang untuk menilai celah sendi yg *settegast*

P: Pertanyaan keempat, Biasanya pada kasus-kasus seperti apa metode *settegast* dan *hugston* diminta oleh dokter pengirim

R: Sangat jarang, Biasanya pada kasus suspek *fraktur os patella, subluksasi* dan *osteoatritis*

P: Bagaiman perbedaan hasil gambaran anatomi pada pemeriksaan *patella* metode *settegast* dan *huston* dalam memperlihatkan celah sendi *patellofemoral joint*

R: Metode Settegast dan *hugston* sama sama memperlihatkan celah sendi *patellofemoral joint*,namun proyeksi *hugston* celah sendi *patellofemoral joint* pada sisi lateral terlihat sedikit sempit

TRANSKIP WAWANCARA

Informan : dr. Rosma Yulita, Sp. Rad (Informan 4)

Pewawancara :M Ekmal Akbar Tri Nugraha Irham

Tempat : Ruangan instalasi radiologi RSUD Prof H. M. Yamin Pariaman.

P : Assalamualaikum wr.wb Dokter

Perkenalkan kak saya M Ekmal Akbar Tri Nugraha Irham mahasiswa universitas baiturrahmah prodi DIII Radiologi. disini saya melakukan penelitian tentang, Perbandingan Informasi Anatomi Os Patella Pada Teknik Pemeriksaan Sattegast Metode dab Hughston Metode, apakah dokter bersedia menjadi salah satu rinforman dari penelitian saya, dan bersedia untuk saya wawancara Dok?

R:Waalaikumussalam iya boleh

P: Baiklah langsung masuk pertanyaan yang pertama, Apa tujuan pemeriksaan *Patella* dengan proyeksi *settegast* method dan *hugston* method ?

R: Untuk melihat os *Patella* dan celah sendi *Patellofemoral joint*

P: Pertanyaan kedua, Apakah pemeriksaan *Patella* metode *Settegast* dan *hugston* ini dapat menegakkan *diagnosa* ?

R: Terutama pada *fraktur os patella* dan untuk melihat adanya *osteoatritis* di *regio patella*

P: Pertanyaan ketiga, Bagaiman hasil gambaran anatomi pada *patella* metode *settegast* dan *hugston*?

R: Hampir mirip untuk os patella ,tapi *settegast* celah sendinya lebih baik

P: Pertanyaan keempat, Biasanya pada kasus-kasus seperti apa metode *settegast* dan *hugston* diminta oleh dokter pengirim

R: Sangat jarang, Biasanya pada kasus suspek *fraktur os patella*

P: Bagaiman perbedaan hasil gambaran anatomi pada pemeriksaan *patella* metode *settegast* dan *huston* dalam memperlihatkan celah sendi *patellofemoral joint*

R: Untuk celah sendinya cenderung lebih bagus *settegast*, karena celah sendi *patellofemoral joint* lebih bagus dan terlihat dan masih bisa memperlihatkan bagian *proximal tibia* dan *fibula,* sedangkan *hugston* lebih superposisi pada bagian tersebut

Lampiran 21 Pernyataan kesediaan menjadi responden penelitian

39

PERNYATAAN KESEDIAAN MENJADI RESPONDEN PENELITIAN

Saya yang menanda-tangani lembar pernyataan di bawah ini:

Nama :

Jenis Kelamin :

Jabatan :

memberikan persetujuan untuk menjadi responden dalam penelitian yang berjudul **Perbandingan Informasi Anatomi Os. Patella Pada Teknik Pemeriksaan Sattegast Method dengan Hughston Method"|** yang akan dilakukan oleh M Ekmal Akbar Program Studi Diploma III Teknik Radiologi Universitas Baiturrahmah

Saya telah dijelaskan bahwa kuesioner ini hanya digunakan untuk keperluan penelitian dan saya secara sukarela bersedia menjadi responden penelitian ini.

Padang, September, 2025

Yang Menyatakan,

(dr. Dina Angiani. B, Sp Rad).

PERNYATAAN KESEDIAAN MENJADI RESPONDEN PENELITIAN

Saya yang menanda-tangani lembar pernyataan di bawah ini:

Nama :

Jenis Kelamin :

Jabatan :

memberikan persetujuan untuk menjadi responden dalam penelitian yang berjudul **Perbandingan Informasi Anatomi Os. Patella Pada Teknik Pemeriksaan Sattegast Method dengan Hughston Method"|** yang akan dilakukan oleh M Ekmal Akbar Program Studi Diploma III Teknik Radiologi Universitas Baiturrahmah

Saya telah dijelaskan bahwa kuesioner ini hanya digunakan untuk keperluan penelitian dan saya secara sukarela bersedia menjadi responden penelitian ini.

Padang, September, 2025

Yang Menyatakan,

dr. Rosma Yulita, SpRad, SubSp Abd (K)

PERNYATAAN KESEDIAAN MENJADI RESPONDEN PENELITIAN

Saya yang menanda-tangani lembar pernyataan di bawah ini:

Nama : dr. Rizqa Sari, Sp.Rad
Jenis Kelamin : Perempuan
Jabatan : Ka Inst. Rad. RS Paru

memberikan persetujuan untuk menjadi responden dalam penelitian yang berjudul **Perbandingan Informasi Anatomi Os. Patella Pada Teknik Pemeriksaan Sattegast Method dengan Hughston Method"|** yang akan dilakukan oleh M Ekmal Akbar Program Studi Diploma III Teknik Radiologi Universitas Baiturrahmah

Saya telah dijelaskan bahwa kuesioner ini hanya digunakan untuk keperluan penelitian dan saya secara sukarela bersedia menjadi responden penelitian ini.

Padang, Agustus 2025

Yang Menyatakan,

(dr. Rizqa Sari, Sp. Rad)
Spesialis Radiologi

PERNYATAAN KESEDIAAN MENJADI RESPONDEN PENELITIAN

Saya yang menanda-tangani lembar pernyataan di bawah ini:

Nama : dr. Ellya, Sp.Rad

Jenis Kelamin : P

Jabatan : Kaks. Radiologi RSUD Padang Pariaman

memberikan persetujuan untuk menjadi responden dalam penelitian yang berjudul **Perbandingan Informasi Anatomi Os. Patella Pada Teknik Pemeriksaan Sattegast Method dengan Hughston Method"|** yang akan dilakukan oleh M Ekmal Akbar Program Studi Diploma III Teknik Radiologi Universitas Baiturrahmah

Saya telah dijelaskan bahwa kuesioner ini hanya digunakan untuk keperluan penelitian dan saya secara sukarela bersedia menjadi responden penelitian ini.

Padang, Agustus 2025

Yang Menyatakan,

(dr. Ellya, Sp.Rad)

PERNYATAAN KESEDIAAN MENJADI RESPONDEN PENELITIAN

Saya yang menanda-tangani lembar pernyataan di bawah ini:

Nama : Roni Gunawan

Jenis Kelamin : Laki - Laki

Jabatan : Radiografer

memberikan persetujuan untuk menjadi responden dalam penelitian yang berjudul **Perbandingan Informasi Anatomi Os. Patella Pada Teknik Pemeriksaan Sattegast Method dengan Hughston Method"|** yang akan dilakukan oleh M Ekmal Akbar Program Studi Diploma III Teknik Radiologi Universitas Baiturrahmah

Saya telah dijelaskan bahwa kuesioner ini hanya digunakan untuk keperluan penelitian dan saya secara sukarela bersedia menjadi responden penelitian ini.

Padang, Agustus 2025

Yang Menyatakan,

(Roni Gunawan)

PERNYATAAN KESEDIAAN MENJADI RESPONDEN PENELITIAN

Saya yang menanda-tangani lembar pernyataan di bawah ini:

Nama : Desi purnama Sari, A.Md.Rad

Jenis Kelamin : Perempuan

Jabatan : Radiografer

memberikan persetujuan untuk menjadi responden dalam penelitian yang berjudul **Perbandingan Informasi Anatomi Os. Patella Pada Teknik Pemeriksaan Sattegast Method dengan Hughston Method"|** yang akan dilakukan oleh M Ekmal Akbar Program Studi Diploma III Teknik Radiologi Universitas Baiturrahmah

Saya telah dijelaskan bahwa kuesioner ini hanya digunakan untuk keperluan penelitian dan saya secara sukarela bersedia menjadi responden penelitian ini.

Padang, Agustus 2025

Yang Menyatakan,

(Desi Purnama Sari.AMdRad

PERNYATAAN KESEDIAAN MENJADI RESPONDEN PENELITIAN

Saya yang menanda-tangani lembar pernyataan di bawah ini:

Nama : RIZKI MELINDA

Jenis Kelamin : PEREMPUAN

Jabatan : RADIOGRAFER

memberikan persetujuan untuk menjadi responden dalam penelitian yang berjudul **Perbandingan Informasi Anatomi Os. Patella Pada Teknik Pemeriksaan Sattegast Method dengan Hughston Method"|** yang akan dilakukan oleh M Ekmal Akbar Program Studi Diploma III Teknik Radiologi Universitas Baiturrahmah

Saya telah dijelaskan bahwa kuesioner ini hanya digunakan untuk keperluan penelitian dan saya secara sukarela bersedia menjadi responden penelitian ini.

Padang, Mei, 2025

Yang Menyatak **Agustus 2025**

(RIZKI Melinda)

LEMBARAN BIMBINGAN

Nama Mahasiswa : M. EKMAL AKBAR TRI NUGRAHA IRHAM

NPM : 2210070140030

Judul KTI : Perbandingan Informasi Anatomi Os. Patella pada Teknik Pemeriksaan *Settegast Method* dan *Hugsteon Method*

Dosen Pembimbing : Livia Ade Nansih, S.ST., M.Biomed

Hari/Tanggal /Tahun	Permasalahan/Topik Konsultasi	Saran Tugas dan Solusi dari Dosen Pembimbing	Tanda Tangan
Senin 7/okt 2024	Perbaiki BAB I dan II	Tambahkan sumber-sumber dari penelitian sebelumnya	
Rabu 9/okt 2024	Perbaiki BAB I dan II.	Tambahkan bagian kritikan anatomi dan [illegible] dari merrill	
Senin 14/okt 2024	Perbaiki BAB I dan III	tambahkan Jurnal [illegible] untuk Latar belakang, perbaiki penulisan daftar pustaka & alur kalimat, perbaiki untuk bab 2.	
Senin 14/05/25	Perbaiki BAB I dan III	tambah latar belakang [illegible] teori [illegible] [illegible] teori, penulisan bab 2 ganti yg teori yg dipakai	
Rabu [illegible] 2025	Perbaiki BAB I dan III	Lengkapi Teori BAB I dan III	

CS Dipindai dengan CamScanner

LEMBARAN BIMBINGAN

Nama Mahasiswa : **M. EKMAL AKBAR TRI NUGRAHA IRHAM**

NPM : **2210070140030**

Judul KTI : **Perbandingan Informasi Anatomi Os. Patella pada Teknik Pemeriksaan *Settegast Method* dan *Hugsteon Method***

Dosen Pembimbing : **Livia Ade Nansih, S.ST., M.Biomed**

Hari/Tanggal /Tahun	Permasalahan/Topik Konsultasi	Saran Tugas dan Solusi dari Dosen Pembimbing	Tanda Tangan
Senin/14/5/25	Bab I - III	Perbaiki latar belakang, Bab 2 : penelitian, populasi, sampel dll.	
Jumat /16 /4 2025	BAB I dan III	cari teori² tentang [illegible] lengkap	
Senin 21/4/2025	BAB I dan III	Tambahkan gambar² di BAB III	
Jumat 2/5 2025	BAB I - III	Perbaiki dan tambahkan kriteria inklusi dan eksklusi	
Kamis 22/5 2025	BAB I - III	Acc Proposal	

CS Dipindai dengan CamScanner

LEMBARAN BIMBINGAN

Nama Mahasiswa : **M. EKMAL AKBAR TRI NUGRAHA IRHAM**
NPM : **2210070140030**
Judul KTI : **Perbandingan Informasi Anatomi Os. Patella pada Teknik Pemeriksaan *Settegast Method* dan *Hugsteon Method***
Dosen Pembimbing : **Livia Ade Nansih, S.ST., M.Biomed**

Hari/Tanggal /Tahun	Permasalahan/Topik Konsultasi	Saran Tugas dan Solusi dari Dosen Pembimbing	Tanda Tangan
14-2-2025	Revisi BAB IV	Perbaiki Pembahasan	
17-2-2025	Revisi BAB IV	Perbaiki Teori Tinjauan	
22-2-2025	Revisi BAB IV	Perbaiki Gambar dan Referensi	
23-2-2025	Revisi BAB IV	Tambahkan Teori, Jurnal di tiap awal dokumentasi	
25-2-2025	Revisi BAB IV	Perbaiki Kesimpulan dan Saran	

Dipindai dengan CamScanner

Dipindai dengan CamScanner

Dipindai dengan CamScanner